



Surgical & Cosmetic Dermatology

ISSN: 1984-5510

revista@sbd.org.br

Sociedade Brasileira de Dermatologia
Brasil

Bani, Daniele; Calosi, Laura; Faggioli, Lara
Efeitos do tratamento de ultrassom de alta frequência sobre os tecidos da pele humana
Surgical & Cosmetic Dermatology, vol. 6, núm. 2, 2014, pp. 138-146
Sociedade Brasileira de Dermatologia

Disponível em: <http://www.redalyc.org/articulo.oa?id=265531454007>

- Como citar este artigo
- Número completo
- Mais artigos
- Home da revista no Redalyc

redalyc.org

Sistema de Informação Científica
Rede de Revistas Científicas da América Latina, Caribe, Espanha e Portugal
Projeto acadêmico sem fins lucrativos desenvolvido no âmbito da iniciativa Acesso Aberto

Efeitos do tratamento de ultrassom de alta frequência sobre os tecidos da pele humana

Effects of high-frequency ultrasound treatment on human skin tissues

Autores:

Daniele Bani¹
 Laura Calosi²
 Lara Faggioli³

¹ Mestre. Professora titular de histologia na Universidade de Florença – Florença, Itália.

² Técnica de Histologia na Universidade de Florença – Florença, Itália.

³ Engenheira no departamento P&D, General Project Ltda. - Montespertoli (Florence), Itália.

Correspondência para:

Dra. Daniele Bani
 Full Professor of Histology
 Dept. Experimental & Clinical Medicine,
 Sect. Anatomy & Histology, University of
 Florence
 viale G.Pieraccini 6
 I-50139 Florence, Italy
 E-mail: daniele.bani@unifi.it

Data de recebimento: 02/04/2014

Data de aprovação: 01/06/2014

Trabalho realizado no Departamento de Medicina Clínica e Experimental, Setor de Anatomia e Histologia da Universidade de Florença – Florença e no Departamento de Pesquisa e Desenvolvimento, General Project Ltda., Montespertoli (Florença), Itália.

Suporte financeiro: Nenhum

Conflitos de interesse: Dra. Lara Faggioli trabalha no R&D section do General Project Ltda; a seção de P & D da General Projeto Ltd. Forneceu gratuitamente o instrumento MedVisageTM para a realização deste estudo.

RESUMO

Introdução: A ultra-sonografia transcutânea é vista como o tratamento não-cirúrgico mais eficaz para o rejuvenescimento da pele facial, muito embora seus mecanismos de ação sejam pouco compreendidos.

Objetivo: O presente estudo tem como objetivo avaliar as alterações morfológicas induzidas pelo tratamento de ultrassom em tecidos cutâneos (epiderme, derme papilar e reticular, e gordura subcutânea) e a eficácia clínica do tratamento de ultrassom para o tratamento da flacidez da pele facial.

Métodos: Amostras de pele humana ex-vivo foram tratadas com simulador ou com ultrassom de alta frequência usando o equipamento MedVisageTM (General Project Ltd.). Diferentes parâmetros de potência (1,5 e 3,0W) e modulação de frequência (100, 500, 3.000, 3.500 Hz) foram comparados. A eficácia clínica foi avaliada após uma única sessão de 5 minutos de tratamento de ultrassom (3,0W, 3.000 Hz) em 4 voluntários.

Resultados: O tratamento de ultrassom causou compactação significativa de fibras colágenas e elásticas na derme reticular, enquanto que alterações menos importantes ocorreram na derme papilar. Os efeitos globais variaram dependendo da energia e da frequência de modulação. Não foram observadas alterações em adipócitos subcutâneos, capilares sanguíneos, queratinócitos epidérmicos, fibroblastos dérmicos e mastócitos. Clinicamente, o tratamento de ultrassom resultou na redução objetiva de rugas da pele da face, com consistência e boa tolerância.

Conclusões: ultrassom de alta frequência é uma técnica não invasiva segura e eficaz para tratar a flacidez cutânea.

Palavras-chave: ablação por ultrassom focalizado de alta intensidade; envelhecimento da pele; histologia; derme.

ABSTRACT

Introduction: Transcutaneous ultrasound procedures are viewed as the most effective non-surgical treatment for facial skin rejuvenation, although their mechanisms of action are poorly understood.

Objective: This study aims to evaluate the morphological changes induced by ultrasound treatments on skin tissue: epidermis, papillary and reticular dermis, and subcutaneous fat. To evaluate the clinical efficacy of ultrasound treatment for facial skin tightening.

Methods: Ex vivo human skin samples were sham-treated or treated with high-frequency ultrasound using MedVisageTM (General Project Ltd.). Different parameters of power output (1.5 and 3.0 W) and frequency modulation (100, 500, 3,000, 3,500 Hz) were compared. Clinical efficacy was evaluated based on a single 5-minute ultrasound treatment (3.0 W, 3,000 Hz) on 4 volunteers.

Results: Ultrasound treatment caused significant compaction of collagen and elastic fibers in the reticular dermis, whereas less prominent changes occurred in the papillary dermis. The overall effects varied depending on energy output and modulation frequency. No changes to subcutaneous adipocytes, blood capillaries, epidermal keratinocytes, dermal fibroblasts and mast cells were observed. Clinically, ultrasound treatment consistently resulted in a well-tolerated, objective reduction of facial skin wrinkles.

Conclusion: High-frequency ultrasound treatment is an effective and safe noninvasive technique for skin-tightening purposes.

Keywords: high-intensity focused ultrasound ablation; skin aging; histology; dermis.

INTRODUÇÃO

Na medicina estética, o *lifting* cirúrgico tem sido o tratamento de escolha na abordagem da flacidez cutânea e do rejuvenescimento facial. Nos últimos anos, tem havido uma procura crescente de tratamentos não invasivos alternativos que possam superar as desvantagens da cirurgia.¹ Os tratamentos mais promissores e eficazes são baseados no princípio de que a contração da pele pode ser alcançada através da aplicação controlada de aquecimento dérmico, que por sua vez ativa um processo controlado de cicatrização / remodelação de colágeno, resultando em contração dérmica.²⁻⁴ A radiofrequência e o laser têm sido principalmente utilizados para atingir esses objetivos, embora com diferentes graus de sucesso.^{5,6} As principais deficiências são os modestos resultados clínicos, o baixo índice de adesão do paciente (por exemplo, a lenta recuperação pós-operatória e a despigmentação decorrente de tratamentos a laser⁶ e a necessidade de várias sessões para consolidar as melhoras. Mais recentemente, equipamentos emissores de ultrassom têm sido utilizados para fornecer energia térmica no tecido conjuntivo dérmico profundo adicionalmente à derme superficial, induzindo assim uma remodelação do colágeno mais completa do que os métodos anteriores.^{1,7} Atualmente, a metodologia do tratamento com ultrassom é baseada em evidências clínicas que indicam que, se executado corretamente, pode levar a uma redução significativa e durável das rugas cutâneas causadas pelo envelhecimento. Além disso, os ultrassom têm efeitos colaterais desprezíveis, consistindo principalmente em eritemas transitórios, edemas e dor moderada, levando, portanto, a uma excelente taxa de adesão por parte dos pacientes.⁸⁻¹⁴ Os mecanismos exatos que podem explicar os efeitos benéficos do tratamento do ultrassom ainda estão sendo investigados. Aparentemente, as ondas de ultrassom penetram no tecido e provocam a vibração das moléculas no local de foco do feixe. A fricção entre as moléculas do tecido produz superaquecimento focal e lesão térmica.¹⁵ Além disso, a profundidade de penetração pode ser modulada pela frequência de onda: quanto mais alta a frequência, mais superficial é o efeito térmico sobre a derme.¹ Dados sobre as alterações estruturais induzidas pelo tratamento com ultrassom em tecidos cutâneos são escassos devido às óbvias limitações de caráter ético em relação às biópsias. Exames histológicos antes e 2 meses após o tratamento com ultrassom foram realizados em apenas um estudo, o qual evidenciou aumento de colágeno dérmico com espessamento da derme e alisamento das fibras elásticas.¹¹ De fato, não se tem conhecimento detalhado dos eventos que ocorrem no tecido/células e que resultam nos efeitos clínicos positivos do tratamento de ultrassom sobre a pele, bem como dos seus possíveis efeitos nocivos sobre os diferentes componentes do tecido cutâneo (epiderme, derme, bolsas gordura subcutânea).

O presente estudo foi planejado para investigar essas questões. Utilizando amostras *ex-vivo* de espessura total de pele humana, os autores objetivaram avaliar e quantificar as alterações histológicas diretamente induzida por ultrassom transcutâneo

aplicado através de diferentes configurações nos vários tecidos cutâneos (na epiderme, derme papilar e reticular, e gordura subcutânea). O estudo histológico ocorreu simultaneamente a uma avaliação da eficácia clínica de redução de rugas faciais em 4 voluntários.

MÉTODOS

Experimentos *ex vivo*

Amostragem de tecidos e tratamentos: biópsias de espessura total (aproximadamente 10mm) da pele abdominal, incluindo a epiderme, derme e tecido adiposo subcutâneo, foram colhidas durante as sessões cirúrgicas de abdominoplastia redutiva. As amostras foram cortadas em duas partes de tamanho similar e pesadas. Cada amostra foi colocada em uma placa de Petri sobre gelo, com o tecido subcutâneo virado para baixo, adicionando-se 2 ml de meio de incubação (meio Eagle modificado de Dulbecco, DMEM, Gibco Invitrogen, Milão, Itália). Os tratamentos foram realizados utilizando-se o aparelho de ultrassom de alta frequência MedVisageTM (General Project Ltd., Montespertoli, Itália), que foi concebido para fins de rejuvenescimento cutâneo. Este instrumento emite uma frequência principal de 5 MHz, que pode ser modulada entre 10 Hz e 3,5 kHz. Múltiplos pulsos de ultrassom foram aplicados em modo contínuo e foram intercalados com pausas para evitar o excessivo aquecimento dos tecidos, considerando a ausência de um mecanismo intrínseco de homeostase da temperatura nos amostras de tecido, privados de fluxo sanguíneo. O aquecimento das amostras durante o tratamento foi monitorizado e registrado utilizando sensor térmico colocado em contato com a parte inferior das amostras. Quatro configurações diferentes dos equipamentos foram utilizadas em quatro experiências independentes, como descritos na tabela 1. Numa experiência típica, a placa de emissão do MedVisageTM foi colocada em contato direto com a epiderme de uma amostra de pele por meio de uma fina camada de gel de ultrassom Aquasonic ClearTM (Parker, Fairfield, EUA). Uma amostra paralela foi sujeita ao mesmo procedimento de manuseio, mas sem a emissão de ultrassom (*sham-treated*) e utilizada como controle. Após os tratamentos, os fragmentos de tecido cutâneo e de gordura subcutânea das amostras tratadas e do controle foram cortados, fixados em glutaraldeído a 4% em solução tampão de cacodilato (0,1M; pH 7,4), pós-fixados em Os O4 em tampão fosfato (0,1M; pH 7,4), desidratados em acetona graduada e incluídos em resina epóxi (Epon 812, Fluka, Buchs, Suíça) para estudos de microscopia ótica e eletrônica. Outros foram fixadas em formaldeído a 4% em tampão fosfato (0,1M; pH 7,4), desidratados em etanol graduado e incluídos em parafina para análise histológica.

Morfometria do colágeno dérmico e das fibras elásticas: Cortes histológicos de espécimes de 6 mm de espessura fixados em formalina e incluídos em parafina, foram corados com azul de anilina para fibras colágenas, usando o método de coloração de Azan modificado,¹⁶ ou paraldeído-fucsina para fibras elásticas. Microfotografias (micrografias) digitais de derme papilar e reticular foram tiradas separadamente sob um microscópio ótico

TABELA 1: Equipamento de ultrassom de alta-freqüência MedVisage™

| Experimento | Potência de saída (W) | Modulação de freqüência (Hz) | Tempo de exposição (pulse x sec.) | Intervalo do pulso (seg.) |
|-------------|-----------------------|------------------------------|-----------------------------------|---------------------------|
| 1 | 1,5 | 500 | 4 x 5 | 5 |
| 2 | 3 | 3.000 | 4 x 10 | 10 |
| 3 | 3 | 100 | 4 x 5 | 10 |
| 4 | 3 | 3.500 | 4 x 5 | 10 |

equipado com objetiva – 40x para a derme papilar (área de teste por campo microscópico: 21.800 mm²) ou 20x para derme reticular (área de teste por campo microscópico: 82.000 mm²) – e sob uma câmera de vídeo Eureka 9 de alta resolução (BEL Engineering, Monza, Itália) em interface com um PC via um software dedicado (Belview, BEL Engineering). Foram escolhidas 10 micrografias aleatoriamente de cada amostra. A área de superfície total de colágeno e fibras elásticas de cada micrografia foi medida utilizando o programa ImageJ 1.33 de análise de imagens, compartilhado gratuitamente (<http://rsb.info.nih.gov/ij/>), mediante a criação de um limite adequado para excluir a substância fundamental amorfa.

Morfometria de células adiposas subcutâneas: Fotomicrografias digitais de cortes semi-finos (2 mm de espessura) de espécimens fixados em glutaraldeído/OsO₄ e incluídos em Epon foram realizados utilizando o mesmo microscópio ótico, com objetiva 20x e câmera de vídeo, como descrito acima. De cada amostra, 5 micrografias foram escolhidas aleatoriamente (área de teste por campo microscópico: 82.000 mm²). A área da superfície de corte transversal de vacuolos lipídicos nos adipocitos foi medida utilizando o programa ImageJ 1.33, com a definição de um limiar adequado que incluísse apenas os vacúolos lipídicos osmiofílicos. Perfis vacuolares ≤ 1.000 mm² consistentes com os cortes transversais das extremidades foram descartados.

Análise ultraestrutural dos tecidos da pele: Cortes ultrafinos (800 nm de espessura), realizados em espécimens fixados com glutaraldeído/OsO₄ e incluídos em Epon foram corados com acetato de uranila aquoso e subnitrito de bismuto alcalino. Foram então observados e fotografados através de um microscópio eletrônico de transmissão JEM 1010 (Jeol, Tóquio, Japão), equipado com uma câmera digital de alta resolução MegaView III e software de imagem (Jeol). Os diferentes componentes celulares dos tecidos epidérmico e dérmico foram examinados no controle e nas amostras tratadas com ultrassom (cada grupo, n = 3).

Exame clínico

Com base nos dados dos experimentos realizados *ex vivo*, os autores visaram avaliar a eficácia clínica do MedVisage™ na compactação da pele utilizando as configurações apropriadas (intervalos de potência: 2,0–3,0W, freqüência modulada: 2.000–3.000 Hz). Os experimentos seguiram as diretrizes da Declaração de Helsinque, na redação revisada em Edimburgo em 2008. Quatro voluntários saudáveis (3 homens com idades entre 45–51, e uma mulher de 42 anos, que assinaram o termos de consentimento livre e informado para a participação no estu-

do) foram submetidos a uma sessão de 5 minutos de rejuvenescimento facial. Antes do tratamento, foram tiradas macro-fotografias dos detalhes da região periocular-zigomática direita com uma câmera digital (Canon EOS) montada sobre um tripé. A distância ao objeto foi medida com um medidor laser. Macro-fotografias adicionais das mesmas zonas da pele foram tiradas 15 minutos após o tratamento, sob iluminação e distância similares. As fotografias pareadas foram tratadas com o programa Adobe Photoshop CS4 usando a função de filtro com efeito de fotocópia, que proporcionou uma imagem altamente contrastada das rugas da pele, permitindo facilmente apreciar comprimentos e espessuras. A área total de superfície com rugas, foi calculada para os instantes anterior e posterior ao tratamento utilizando o programa ImageJ 1.33 com o limiar apropriado. Antes de realizar a morfometria, os detalhes indesejados que poderiam influenciar as medições (tais como cabelos, perfis das pálpebras e sulcos nasogenianos) foram cancelados a partir das imagens.

Análise estatística

Os valores médios (\pm EPM ou êrro padrão da média) do controle e dos grupos tratados foram analisados. A significância das diferenças foi avaliada pelo teste t de Student, utilizando o software estatístico Graph Pad Prism 4.03 (GraphPad, San Diego, CA, EUA). Valores p $\leq 0,05$ foram considerados significativos.

RESULTADOS

Experimentos *ex vivo*

Em um primeiro experimento, o MedVisage™ foi regulado em 1,5W de potência, 500 Hz de freqüência modulada, 4 pulsos de ultrassom (5 seg./5 seg. de intervalo). O exame visual dos cortes histológicos corados com azul de anilina mostraram que o tratamento com ultrassom causou um ligeiro aumento na densidade da estrutura de fibras de colágeno em ambas a derme papilar e reticular. (Figura 1) Do mesmo modo, os cortes corados com paraldeído-fucsina mostraram um ligeiro aumento na densidade de fibras elásticas, especialmente na derme reticular. (Figura 1) A análise morfométrica confirmou as observações visuais e mostrou que as diferenças não alcançaram significância estatística. A análise termométrica dos espécimens cutâneos realizada durante cada aplicação de ultrassom mostrou que as temperaturas mantiveram-se baixas (a série de valores, em °C, foram: 18,0; 20,5; 25,2; 25,9; 28,0).

Em um segundo experimento, o MedVisage™ foi regulado em 3,0W de potência, 3.000 Hz de freqüência modulada, 4 pulsos de ultrassom (5 seg./10 seg. de intervalo). O exame visual

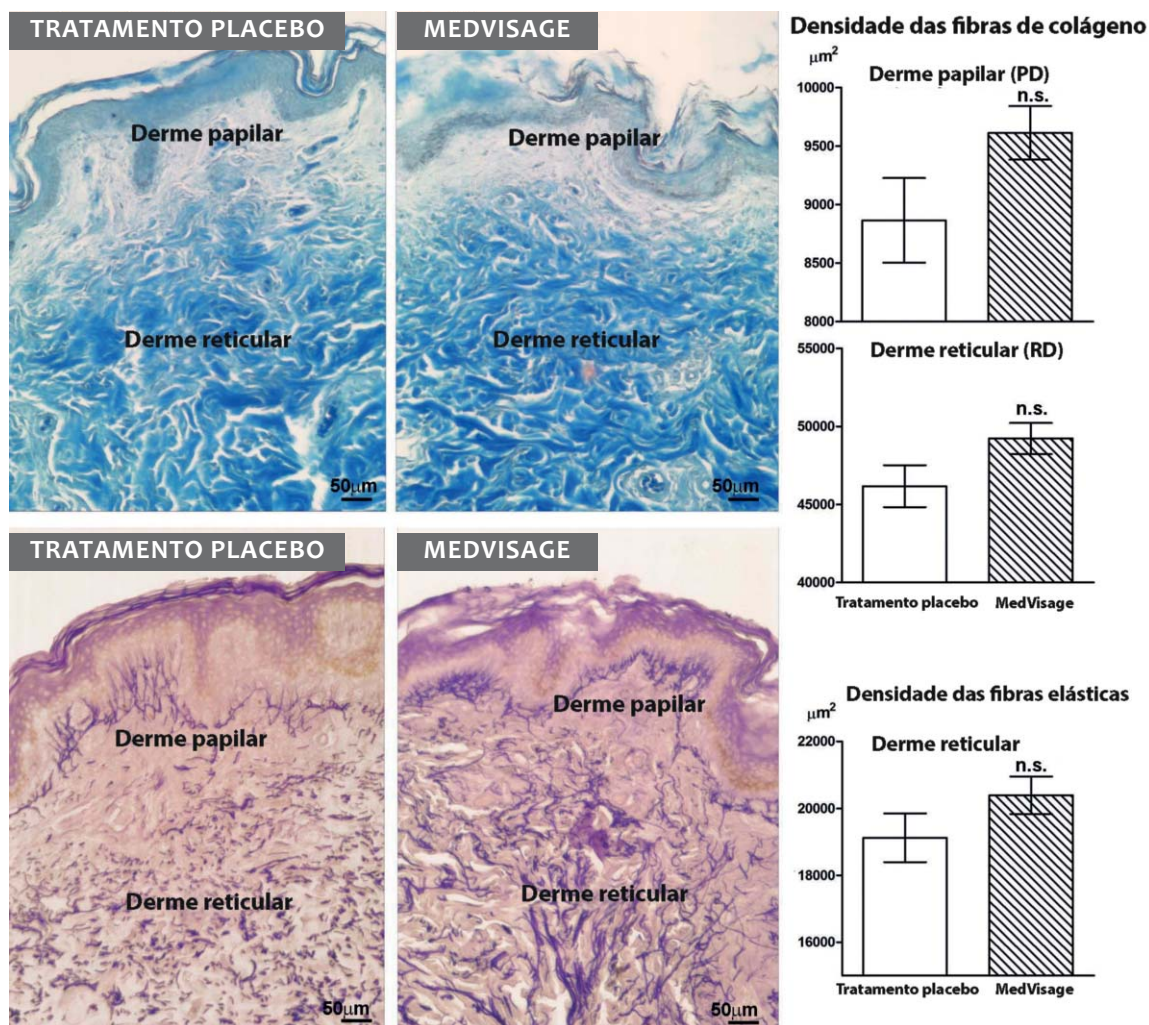


FIGURA 1: Micrografia ótica das fibras colágenas coradas com azul de anilina (acima) e de fibras elásticas com paraldeído-fucsina (abaixo), de amostras ex vivo de pele humana, tratadas com placebo ou com ultrassom de alta frequência (1,5 W, frequência principal de 5 MHz, frequência modulada de 500 Hz, 4x5 seg. pulsos, 5 seg. de intervalo). Os gráficos de barras mostram os resultados das análises morfológicas (cada grupo: n = 3, teste t de Student para valores não pareados).

dos cortes corados com azul de anilina mostrou que esse tratamento não levou a alterações significativas na densidade de fibras colágenas por campo microscópico na derme papilar. A análise morfológica confirmou que as diferenças não foram estatisticamente significativas. (Figura 2) Por outro lado, um aumento considerável e estatisticamente significativo na densidade da estrutura das fibras de colágeno foi encontrado na derme reticular. (Figura 2) Da mesma forma, os cortes corados com paraldeído-fucsina mostraram um aumento estatisticamente significativo na densidade de fibras elásticas na derme reticular. (Figura 2)

Evidências clínicas e histológicas robustas indicam que a aplicação de ultrassom na pele tem efeitos liporedutores no tecido adiposo subcutâneo, principalmente atribuível à indução do fenômeno de cavitação na interface citoplasmática dos adipócitos.¹⁷⁻¹⁹ Por essa razão, os autores investigaram se a gordura subcutânea nas amostras de pele também foi afetada pelo tratamento com ultrassom. É importante notar que não houve detecção de alterações significativas do tamanho dos vacúolos lipídicos nos adipócitos. (Figura 2)

As análises termométricas das amostras de pele efetuadas durante as aplicações de ultrassom mostraram que a temperatura permaneceu abaixo de 50 °C, ou seja, abaixo do limiar de danos

tecidual (a série de valores, em °C, foi: 18,9; 32,0; 41,0; 46,0; 50,9).

Em um terceiro experimento, o MedVisageTM foi regulado em 3,0W de potência, 4 pulsos de ultrassom (5 seg./10 seg. de intervalo) e ou em 100 ou em 3.500 Hz de frequência modulada. O exame de cortes corados com azul de anilina mostrou que o tratamento com MedVisageTM regulado em 100 Hz causou um ligeiro – embora significativo – aumento na densidade da estrutura das fibras de colágenas em ambas a derme papilar e reticular (Figura 3). Por outro lado, o tratamento com regulagem em em 3.500 Hz causou um aumento estatisticamente significativo na densidade de fibras colágenas na derme reticular, porém não na derme papilar. (Figura 3) Quando se variou as frequências moduladas, não houve alterações significativas na densidade de fibras colágenas na derme papilar e na reticular ou papilar, (Figura 3) nem no tamanho dos adipócitos subcutâneos. (Figura 3)

A seguir, os autores realizaram uma análise ultraestrutural de espécimes tratados com placebo e daqueles tratados com MedVisageTM, utilizando a regulagem que resultou nos efeitos mais importantes, ou seja, 3,0W de potência, 3.000 Hz de frequência modulada, 4 pulsos de ultrassom (5 seg./10 seg. de

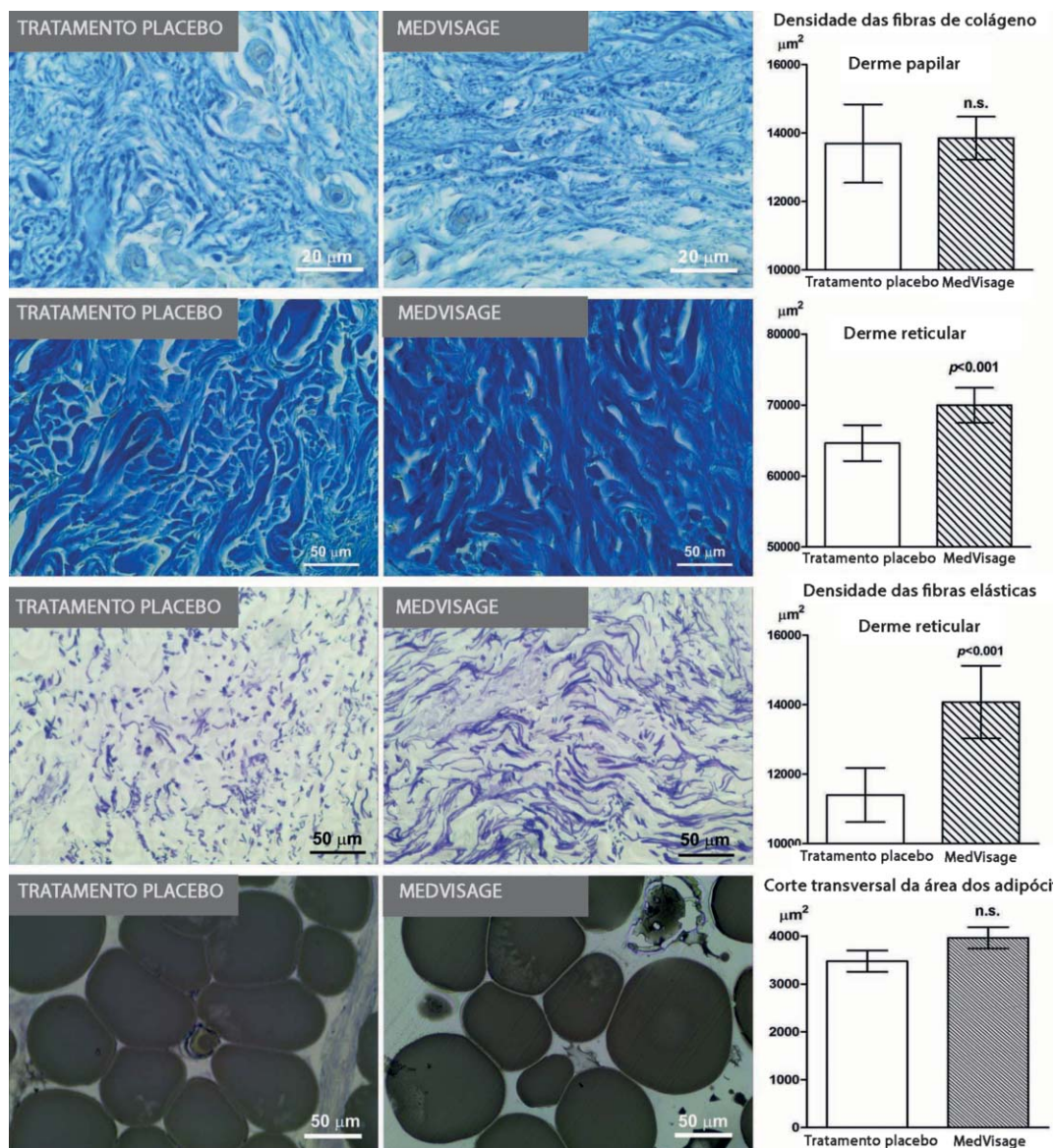


FIGURA 2: Micrografias óticas das fibras colágenas coradas com azul de anilina (acima), de fibras elásticas coradas com paraldeído-fucsina (centro) e de adipócitos subcutâneos corados com OsO₄ (abaixo), de amostras ex vivo de pele humana tratados com placebo ou com ultrassom de alta frequência (3,0W, principal frequência de 5 MHz, frequência modulada 3.000 Hz, 4x5 seg. pulsos em intervalos de 10 seg.) Os gráficos de barras mostram os resultados das análises morfológicas (cada grupo: n = 3, teste t de Student para valores não pareados).

intervalo). Como esperado, a partir dos resultados de microscopia ótica, a estrutura de colágeno na derme reticular aparentou estar mais densa nas amostras tratadas com MedVisage™ do que naquelas tratadas com placebo. (Figura 4) Por outro lado, não foram observadas diferenças na morfologia dos capilares sanguíneos da derme entre as duas condições experimentais. (Figura 4) Em particular, as células endoteliais apresentaram a diminuição da flacidez da pele da face e houve ausência de sinais de danos celulares. Os fibroblastos dérmicos e os mastócitos perivascularares das amostras tratadas também mostraram uma ultra-estrutura normal, indicando que o tratamento com ultrassom não causou lesão celular, nem a ativação direta da liberação de grânulos de mastócitos. (Figura 5) A análise da epiderme e da derme papilar, também indicou que o tratamento MedVisage™ não induziu qualquer alteração morfológica que poderia significar um índice de lesão celular. (Figura 6) Em particular, os que-

atinócitos das camadas superficiais e profundas da epiderme apresentaram aparência semelhante em ambos os grupos, assim como o aspecto geral das células da matriz extracelular e do estroma na derme papilar.

Análise clínica

Por fim, foi avaliada a eficácia clínica na diminuição da flacidez da pele facial em um único tratamento de 5 minutos de ultrassom, regulando o MedVisage™ de acordo com parâmetros de eficácia deduzidos a partir dos resultados dos experimentos *ex vivo* (2,0-3,0W de energia, 500-3.500 Hz de frequência modulada). A análise morfológica das mesmas zonas da pele periocular, realizados antes e depois do tratamento, mostrou uma considerável redução estatisticamente significativa das rugas, (Figura 7) variando de 20,6% a 35,0% das medições pré-tratamento. Além disso, os pacientes

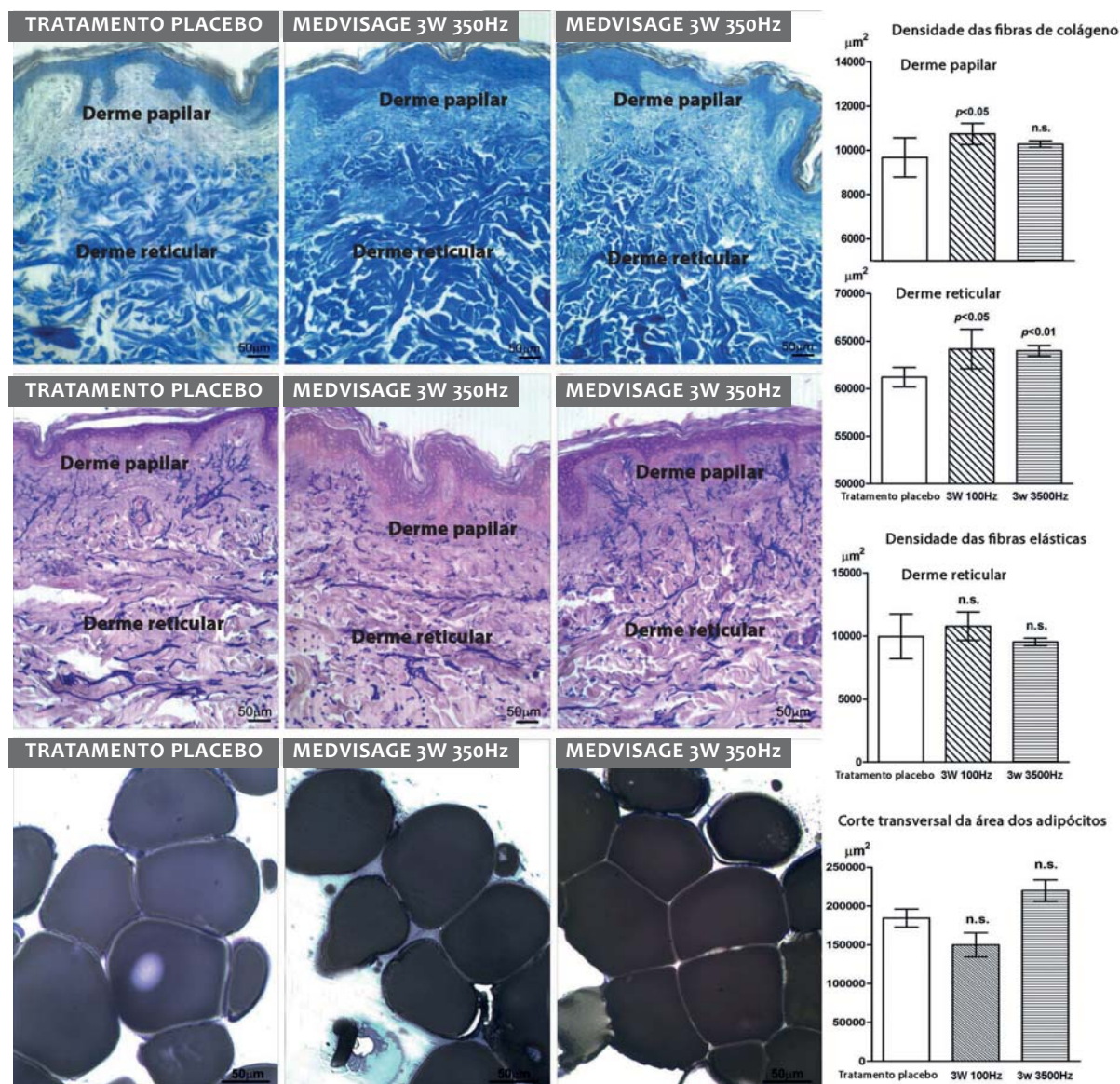


FIGURA 3: Micrografias óticas das fibras colágenas coradas com azul de anilina (acima), de fibras elásticas coradas com paraldeído-fucsina (centro) e de adipócitos subcutâneos corados com OsO₄ (abaixo), de amostras ex vivo de pele humana tratados com placebo ou com ultrassom de alta frequência (3,0W, principal frequência de 5 MHz, frequência modulada de 100 ou 3.500 Hz, 4x5 seg. pulsos em intervalos de 10 seg.) Os gráficos de barras mostram os resultados das análises morfométricas (cada grupo: n = 3, teste t de Student para valores não pareados).

tratados não relataram sensações incômodas durante ou após o tratamento, especialmente em relação a configurações de frequência de modulação mais altas.

DISCUSSÃO

No presente estudo foi avaliada a eficácia do ultrassom de alta frequência aplicado pelo dispositivo MedVisage™ na diminuição da flacidez da pele facial, utilizando energia ajustável (fixada em 1,5–3,0W), modulação de frequência em um nível principal de 5 MHz (fixado em 100–3.500 Hz), e duração de pulso (fixado em 5–10 seg. durante 4 aplicações). Com tais configurações, o equipamento testado provocou considerável com-

pactação das fibras do tecido conjuntivo da derme, observada de forma consistente e em linha com relatos anteriores.¹¹ É importante notar que os efeitos globais apresentaram variação dependendo do nível de energia e da frequência de modulação. De maneira geral, a transferência de energia do ultrassom e os efeitos biológicos aparentaram produzir maior impacto principalmente na derme reticular, na qual a estrutura tridimensional da fibra apresentou aumento da densidade mais evidente, ao passo que as alterações menos evidentes ocorreram na derme papilar. Quando o MedVisage™ foi regulado em potência mais baixa (1,5W), o efeito de contração das fibras do tecido conjuntivo mostrou-se limitado e não apresentou significância estatística,

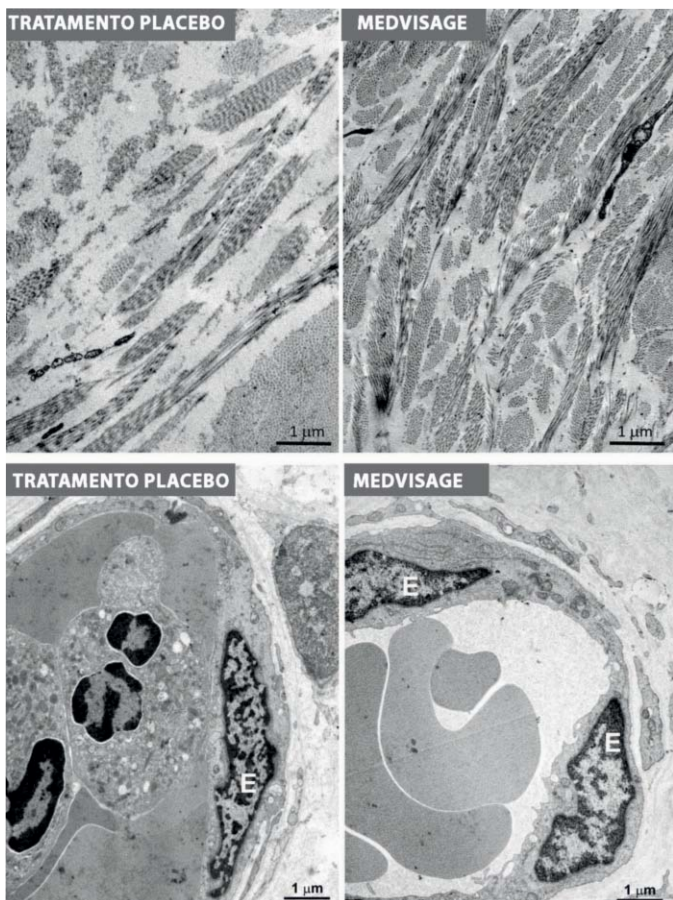


FIGURA 4: Microscopias eletrônicas representativas de fibras de colágeno na derme reticular (acima) e capilares sanguíneos na derme papilar (abaixo) de amostras de pele humana *ex vivo* tratadas com placebo ou com ultrassom de alta frequência (3,0W, frequência principal de 5 MHz, frequência modulada de 3.000 Hz, 4x5 seg. pulsos, em intervalos de 10 seg.). Em linha com os achados da microscopia ótica, as fibras de colágeno são mais densamente estruturadas nas amostras tratadas com ultrassom. Por outro lado, em ambos os casos os capilares sanguíneos apresentam características normais. E: células endoteliais.

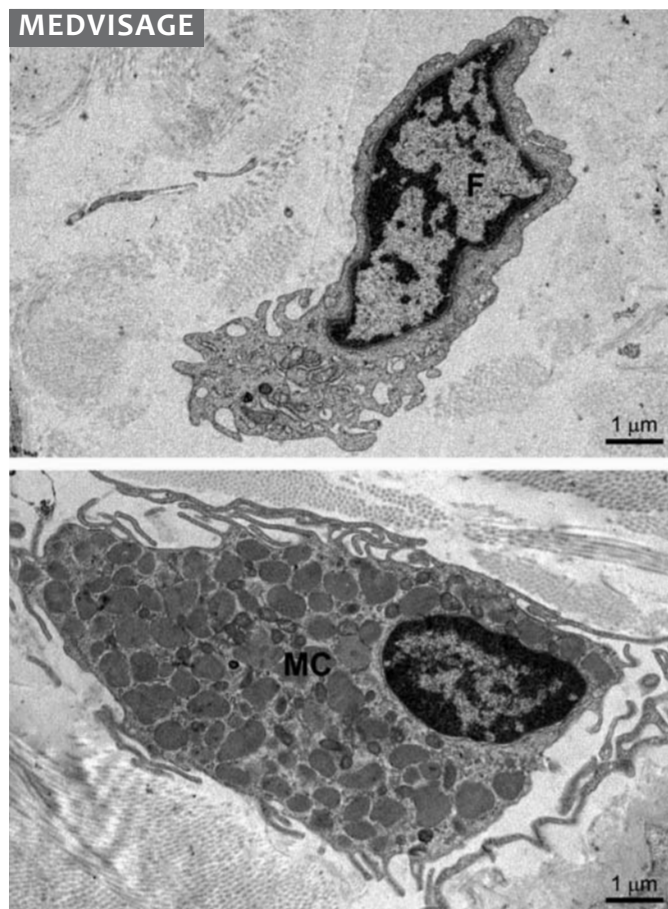


FIGURA 5: Microscopia eletrônica representativa apresentando um fibroblasto (acima, F) e um mastócito (abaixo, MC) de amostras de pele humana *ex vivo* tratadas com placebo ou com ultrassom de alta frequência (3,0W, frequência principal de 5 MHz, frequência modulada de 3.000 Hz, 4x5 seg. pulsos, em intervalos de 10 seg.). Ambas as células apresentam características normais e os mastócitos não mostra qualquer sinal de liberação de grânulos.

embora tenha sido uniformemente observado nas dermes papilar e reticular. Ao contrário, quando o MedVisage™ foi regulado com maior potência (3,0W), ocorreu uma notável compactação de colágeno e fibras elásticas, em particular na derme reticular. A modulação de frequência e a duração do pulso também parecem influenciar os resultados, especialmente a profundidade da pele em que os efeitos se manifestam em sua totalidade. Considerados em seu conjunto, os resultados observados com o microscópio ótico em diferentes experiências sugerem que o MedVisage™ pode ser adequadamente regulado para exercer efeitos seletivos em diferentes profundidades na pele. A análise ultraestrutural confirmou que o MedVisage™ pode induzir a compactação das fibras de colágeno da derme. Adicionalmente, ofereceu evidências de que o tratamento com ultrassom de alta frequência é seguro e bem tolerado pelos tecidos cutâneos. É importante notar que os queratinócitos epidérmicos, fibroblastos

dérmicos, mastócitos e células endoteliais dos capilares sanguíneos apresentaram características normais e em linha com aquelas observadas nas amostras tratadas com placebo, com ausências de sinais de lesão celular, tais como o edema mitocondrial ou a ruptura da membrana do plasma. Note-se que os mastócitos perivascularares não pareceram sofrer ativação celular e liberação de grânulos, o que indica ausência de efeitos pró-inflamatórios diretos do tratamento de ultrassom. A medição da temperatura do tecido através de uma sonda colocada na base das amostras (correspondendo à camada subcutânea), indicou que, mesmo após repetidas aplicações de ultrassom com a duração de 10 segundos cada, a temperatura não excedeu 50°C, dessa forma permanecendo abaixo do limiar térmico que causaria danos. É também importante notar que esses valores foram alcançados em amostras *ex vivo*, onde o efeito termo regulador intrínseco da circulação sanguínea não estava operando. Portanto, é possível

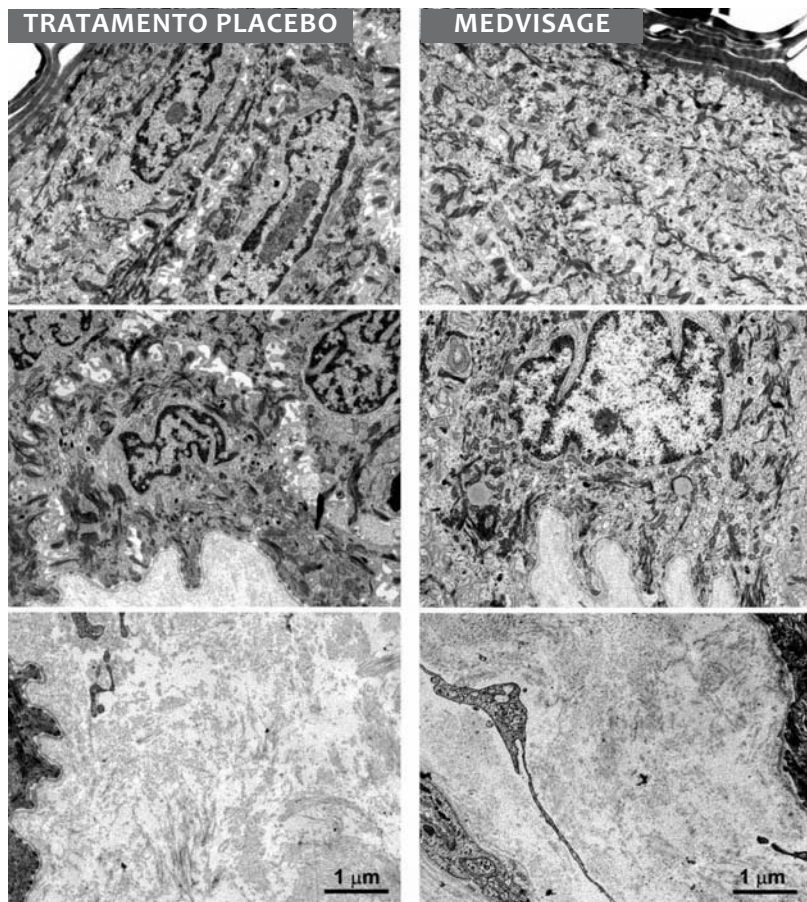


FIGURA 6: Microscopia eletrônica representativa da superfície da epiderme (acima), epiderme profunda e junção dermo-epidérmica (centro), e derme papilar subjacente (abaixo) de amostras de pele humana ex vivo tratadas com placebo ou com ultrassom de alta frequência (3,0W, frequência principal de 5 MHz, frequência modulada de 3.000 Hz, 4x5 seg. pulsos, em intervalos de 10 seg.). Em ambos os casos os queratinócitos apresentam características normais. Fibrilas de colágeno na derme papilar parecem estar mais compactadas após o tratamemnto com ultrassom do que após o tratamento placebo.

supor que o aquecimento real da pele em indivíduos submetidos a tratamentos com o MedVisage™ pode ser substancialmente menor do que aquele observado nas condições experimentais do presente estudo.

Os resultados obtidos pelo autores do presente estudo fornecem uma nova visão mecanicista da eficácia clínica do ultrassom de alta frequência utilizado com o objetivo na diminuição da flacidez da pele facial e rejuvenescimento.^{1,8-14} De fato, a compactação dérmica foi imediatamente alcançada com a aplicação do ultrassom, ou seja, antes da ocorrência da cicatrização de feridas/remodelação do colágeno induzidas por calor focal, que por sua vez foram sugeridas como sendo a base dos efeitos clínicos observados.²⁻⁴ Pode-se postular que o efeito imediato do ultrassom pode resultar da pressurização dos fluidos intersticiais e da reorganização tridimensional da trama das fibras conjuntivas. É concebível que, nos indivíduos tratados com o objetivo de rejuvenescimento cutâneo, a cicatrização de feridas e remodelação de colágeno focais podem ocorrer em uma fase posterior, proporcionando, assim, uma explicação para os efeitos benéficos de longa duração do tratamento com ultrassom que foram descritos.^{1,7}

Clinicamente, observa-se que uma única sessão de 5 minutos de tratamento com o MedVisage™, utilizando a mesma regulação de energia e frequência de modulação que foi utilizada nas experiências *ex vivo*, induziu uma rápida e objetiva redução da extensão global das rugas da pele facial. Os pacientes

ainda perceberam o tratamento como mais confortável e houve ausência efeitos colaterais. No entanto, como o presente estudo foi realizado logo após a aplicação do ultrassom, não se pode eliminar a hipótese de que o edema pode ter contribuído, pelo menos em parte, para os efeitos de redução das rugas que foi observado.

Os achados histo-morfométricos também indicam que o tratamento das amostras de espessura total com o MedVisage™ em configurações que podem induzir a compactação das fibras conjuntivas dérmicas não produziu alterações significativas dos adipócitos subcutâneos. Na verdade, a cavitação de adipócitos induzida por ultrassom tem sido demonstrada como causadora de desestabilização da membrana plasmática e de rupturas focais do citoplasma daquelas células, além de vazamento extracelular de triglicérides.^{19,20} Esses efeitos são responsáveis pelas propriedades lipo-redutoras da cavitação induzida pelo ultrassom que foi relatada clinicamente. Por outro lado, o MedVisage™ parece ser adequado apenas para causar o efeito de contração da pele em camadas superficiais, principalmente na derme reticular, sem risco de efeitos lipo-redutores indesejados nas bolsas subjacentes de gordura subcutânea. Isto é particularmente importante à luz da possibilidade de utilização do MedVisage™ sobre a pele facial, dados que a integridade do tecido adiposo subcutâneo é obrigatória nessa localização anatômica, para que os melhores resultados estéticos sejam obtidos.

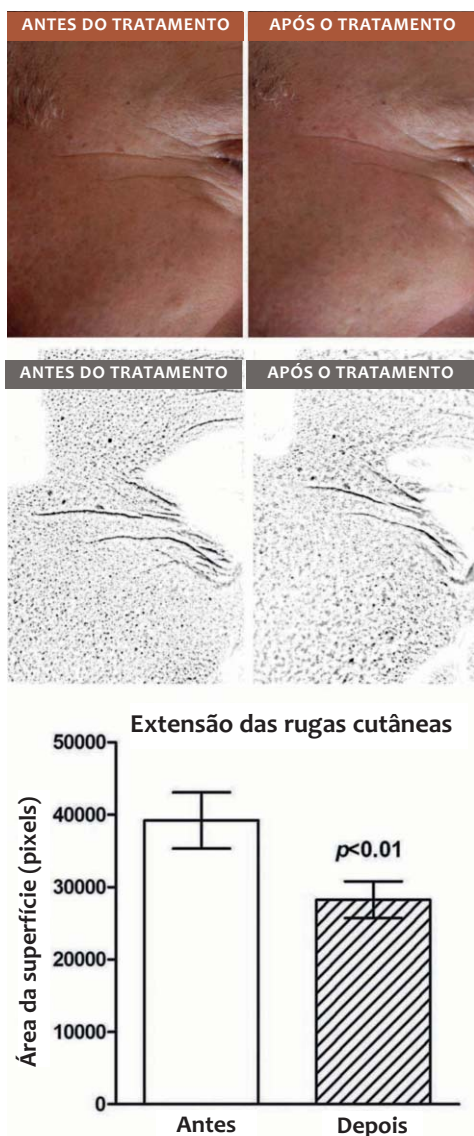


FIGURA 7: Macro-fotografias representativas da pele periocular (acima) tiradas antes e 15 min. após uma única sessão de 5 min. de tratamento com ultrassom de alta frequência (3,0W, principal frequência 5 MHz, frequência modulada de 3.000 Hz) e correspondentes imagens de alto-contraste (centro), adaptadas para análises morfométrica da extensão das rugas através da exclusão de detalhes indesejados (abaixo). Observou-se redução significativa das rugas da pele periocular. Os gráficos de barras mostram os resultados das análises morfométricas (n = 4, teste t de Student para valores pareados).

Finalmente, o presente estudo fornece evidências experimentais e clínicas adicionais de que os ultrassom de alta frequência é uma técnica não invasiva segura e eficaz para fins de contração da pele na medicina estética. ●

AGRADECIMENTOS

Os autores agradecem o Prof. Giancarlo Freschi e a Dra. Giulia Lo Russo pelo gentil fornecimento de amostras de pele humana.

REFERÊNCIAS

- McGregor JL, Tanzi EL. Microfocused ultrasound for skin tightening. *Semin Cutan Med Surg.* 2013;32(1):18-25.
- Arnoczky SP, Aksan A. Thermal modification of connective tissues: Basic science considerations and clinical implications. *J Am Acad Orthop Surg* 2000;8(5):305-13.
- Woolery-Lloyd H, Kammer JN. Skin tightening. *Curr Probl Dermatol* 2011;42:147-52.
- Dobke MK, Hitchcock T, Misell L, Sasaki GH. Tissue restructuring by energy-based surgical tools. *Clin Plast Surg.* 2012;39(4):399-408.
- Fitzpatrick RE, Rostan EF, Marchell N. Collagen tightening induced by carbon dioxide laser versus erbium:YAG laser. *Lasers Surg Med.* 2000;27(5):395-403.
- Tanzi EL, Lupton JR, Alster TS. Lasers in dermatology: Four decades of progress. *J Am Acad Dermatol.* 2003;49(1):1-31.
- Wilkinson TS. New perspectives in facial contouring using external ultrasonography. *Clin Plast Surg.* 2001;28(4):703-18.
- Alster TS, Tanzi E. Improvement of neck and cheek laxity with a nonablative radiofrequency device: A lifting experience. *Dermatol Surg.* 2004;30(4pt 1):503-7.
- Alam M, White LE, Martin N, Witherspoon J, Yoo S, West DP. Ultrasound tightening of facial and neck skin: a rater-blinded prospective cohort study. *J Am Acad Dermatol.* 2010;62(2):262-9.
- Chan NP, Shek SY, Yu CS, Ho SG, Yeung CK, Chan HH. Safety study of transcutaneous focused ultrasound for non-invasive skin tightening in Asians. *Lasers Surg Med.* 2011;43(5):366-75.
- Suh DH, Shin MK, Lee SJ, Rho JH, Lee MH, Kim NI, et al. Intense focused ultrasound tightening in Asian skin: clinical and pathologic results. *Dermatol Surg.* 2011;37(11):1595-602.
- Lee HS, Jang WS, Cha YJ, Choi YH, Tak Y, Hwang E, et al. Multiple pass ultrasound tightening of skin laxity of the lower face and neck. *Dermatol Surg.* 2012;38(1):20-7.
- Suh DH, Oh YJ, Lee SJ, Rho JH, Song KY, Kim NI, et al. A intense-focused ultrasound tightening for the treatment of infraorbital laxity. *J Cosmet Laser Ther.* 2012;14(6):290-5.
- Fabi SG, Massaki A, Eimpunth S, Pogoda J, Goldman MP. Evaluation of micro-focused ultrasound with visualization for lifting, tightening, and wrinkle reduction of the décolletage. *J Am Acad Dermatol.* 2013;69(3):965-71.
- White WM, Makin IR, Barthe PG, Slayton MH, Gliklich RE. Selective creation of thermal injury zones in the superficial musculoaponeurotic system using intense ultrasound therapy: A new target for noninvasive áfacial rejuvenation. *Arch Facial Plast Surg.* 2007;9(1):22-9.
- Pini A, Shemesh R, Samuel CS, Bathgate RA, Zauberan A, Hermesh C, et al. Prevention of bleomycin induced pulmonary fibrosis by a novel anti-fibrotic peptide with relaxin like activity. *J Pharmacol Exp Ther.* 2010;335(3):589-99.
- Zocchi ML. Clinical aspects of ultrasonic liposculpture. *Perspect Plast Surg.* 1993;7:153-74.
- Brown SA, Greenbaum L, Shtukmaster S, Zadok Y, Ben-Ezra S, Kushkuley L. Characterization of nonthermal focused ultrasound for noninvasive selective fat cell disruption (lysis): Technical and preclinical assessment. *Plast Reconstr Surg.* 2009;124(1):92-101.
- Bani D, Quattrini Li A, Freschi G, Lo Russo G. Histological and ultrastructural effects of ultrasound-induced cavitation on human skin adipose tissue. *Plast Reconstr Surg Glob Open.* 2013;1:e41;.
- Garcia O Jr, Schafer M. The effects of nonfocused external ultrasound on tissue temperature and adipocyte morphology. *Aesthetic Surg J.* 2012;33(1):117-27.